

ESCALA DE GRADUAÇÃO DA DOENÇA DEGENERATIVA LOMBAR EM EXAMES DE RADIOGRAFIA PANORÂMICA DA COLUNA VERTEBRAL

GRADING SCALE OF LUMBAR DEGENERATIVE DISEASE IN FULL SPINE X-RAY

ESCALA DE GRADUACIÓN DE LA ENFERMEDAD DEGENERATIVA LUMBAR EN EXÁMENES DE RADIOGRAFÍA PANORÁMICA DE LA COLUMNA VERTEBRAL

IÚRI TOMAZ DE VASCONCELOS,¹ DANIEL ARNONI SANT'ÁNNA,¹ CARLOS EDUARDO ALGAVES SOARES DE OLIVEIRA,¹ CARLOS FERNANDO P. S. HERRERO,² RAPHAEL DE REZENDE PRATALI¹

1. Hospital do Servidor Público Estadual de São Paulo, Serviço de Ortopedia e Traumatologia, São Paulo, SP, Brasil.

2. Hospital das Clínicas de Ribeirão Preto, Departamento de Biomecânica, Medicina e Reabilitação do Aparelho Locomotor, Ribeirão Preto, SP, Brasil.

RESUMO

Objetivo: Apresentar uma nova escala de graduação da doença degenerativa lombar observada em exames de radiografia panorâmica da coluna vertebral e avaliar sua reprodutibilidade inter e intraobservador. **Métodos:** Foram avaliados 132 exames de radiografia total da coluna vertebral (panorâmica) nas incidências frente e perfil. Os casos foram graduados de maneira independente por dois examinadores. Os parâmetros radiográficos observados foram osteofitose, perda da altura discal, esclerose e cistos subcondrais, número de segmentos acometidos, deformidades e sinais de instabilidade. A escala de graduação foi proposta da seguinte maneira: Grau zero como ausência de sinais de doença degenerativa na coluna lombar; Grau I apresentando sinais de doença degenerativa até 2 segmentos; Grau II apresentando acometimento de três segmentos ou mais; Grau III quando associado com deformidade ou instabilidade. A reprodutibilidade intra e interobservador foi determinada pelo coeficiente Kappa (κ) de forma geral e conforme a faixa etária. **Resultados:** O Coeficiente Kappa obtido para a análise interobservador e intraobservador, mostrou excelente correlação geral (0,855 e 0,902, respectivamente). Quando analisados conforme a faixa etária, os resultados obtidos na correlação intraobservador mantiveram-se como excelente ($\kappa > 0,8$) em todas as faixas etárias. Na correlação interobservador, os resultados mantiveram-se excelentes, exceto na faixa etária de 40-59 anos ($\kappa = 0,773$), mas mantendo uma reprodutibilidade substancial. **Conclusão:** A escala de graduação da doença degenerativa lombar observada em exames de radiografia total (panorâmica) da coluna vertebral apresentou excelente reprodutibilidade tanto inter quanto intraobservador. **Nível de Evidência I; Estudo diagnóstico.**

Descritores: Espondilose; Coluna Vertebral; Dor Lombar; Classificação; Radiografia.

ABSTRACT

Objective: To present a new lumbar degenerative disease grading scale considering full spine radiography and to evaluate its inter- and intraobserver reproducibility. **Methods:** A total of 132 full spine radiographies in the anterior and lateral views were analyzed. The cases were independently graded by two examiners. The radiographic parameters observed were osteophytosis, loss of disc height, sclerosis and subchondral cysts, number of affected segments, deformities, and signs of instability. The grading scale was proposed as follows: Degree zero corresponded to the absence of signs of degenerative disease in the lumbar spine; Grade I – presence of signs of degenerative disease up to two segments; Grade II – involvement of three or more segments; Grade III – associated deformity or signs of instability. The intra- and interobserver reproducibility was determined by the Kappa coefficient (κ) in general and according to the age group. **Results:** Kappa coefficient obtained for interobserver and intraobserver analysis showed excellent overall correlation (0.855 and 0.902, respectively). When analyzed according to age, results obtained in intraobserver correlation remained excellent ($\kappa > 0.8$) in all age groups. The interobserver correlation remained excellent, except in the age range of 40-59 years ($\kappa = 0.773$), although maintaining a substantial reproducibility. **Conclusion:** The grading scale of lumbar degenerative disease observed in full spine x-rays showed excellent inter- and intraobserver reproducibility. **Level of Evidence I; Diagnostic study.**

Keywords: Spondylosis; Spine; Low Back Pain; Classification; Radiography.

RESUMEN

Objetivo: Presentar una escala de graduación de la enfermedad degenerativa lumbar en radiografías panorámicas de columna vertebral y evaluar su reproducibilidad inter e intraobservador. **Métodos:** Se evaluaron 132 radiografías panorámicas anteriores y laterales de columna vertebral. Los casos fueron graduados de manera independiente por dos examinadores. Los parámetros radiográficos observados fueron osteofitosis, pérdida de la altura discal, esclerosis y quistes subcondrales, número de segmentos afectados, deformidades y signos de inestabilidad. La escala de graduación que se propuso fue la siguiente: Grado cero – ausencia de signos de enfermedad degenerativa en la columna lumbar; Grado I – signos de enfermedad degenerativa hasta 2 segmentos; Grado II – compromiso de tres segmentos o más; Grado III – deformidad asociada o signos de inestabilidad. La reproducibilidad intra e inter-observador fue determinada por el coeficiente Kappa (κ) de forma general y conforme al grupo de edad. **Resultados:** El coeficiente Kappa obtenido en los análisis interobservador e intraobservador mostró excelente correlación general (0,855 y 0,902, respectivamente). Cuando se analizaron según

Trabalho realizado no Hospital do Servidor Público Estadual de São Paulo, Serviço de Ortopedia e Traumatologia, São Paulo, SP, Brasil.

Correspondência: Raphael de Rezende Pratali. Rua Pedro de Toledo, 1800, Bairro Vila Clementino, São Paulo, SP, Brasil. 04039-901. pratalir@gmail.com

<http://dx.doi.org/10.1590/S1808-185120191801196326>



el grupo de edad, los resultados de la correlación intraobservadores se mantuvo excelente ($\kappa > 0,8$) en todas las edades. En la correlación interobservadores, los resultados se mantuvieron excelentes, excepto en el edad de 40-59 años ($\kappa = 0,773$), pero manteniendo reproducibilidad sustancial. Conclusión: La escala de graduación de la enfermedad degenerativa lumbar observada en exámenes de radiografía total (panorámica) de la columna vertebral presentó excelente reproducibilidad tanto inter como intraobservador. **Nivel de evidencia I; Estudio diagnóstico.**

Descriptor: Espondilosis; Columna Vertebral; Dolor de La Región Lumbar; Clasificación; Radiografía.

INTRODUÇÃO

A avaliação da radiografia total (panorâmica) da coluna vertebral, contemplando desde a coluna cervical até os elementos da bacia na mesma placa, tem se tornado cada vez mais comum em pacientes com quadro de dor lombar crônica. Está bem estabelecida a associação entre alteração de determinados parâmetros radiográficos medidos na radiografia total da coluna vertebral e a ocorrência de dor e incapacidade funcional.¹⁻³ Tais alterações foram a premissa para o sistema de classificação da deformidade da coluna vertebral do adulto (DCVA) conhecida como SRS-Schwab.⁴ Recentemente, ficou bem estabelecido a relevância clínica do sistema de classificação SRS-Schwab, mostrando que a intensidade da limitação funcional e a escolha pelo tipo de tratamento foi influenciada pelos subtipos da classificação SRS-Schwab e seus modificadores.⁵

Por outro lado, a incapacidade funcional associada a dor lombar pode ser proveniente de inúmeras outras causas. Dentre as mais frequentes, podemos destacar a espondilose, termo geral utilizado para definir alterações degenerativas da coluna vertebral.⁶ Sua fisiopatologia acomete o disco vertebral, as articulações facetárias e os corpos vertebrais.⁶ Tais alterações degenerativas podem ainda estar associadas com deformidades da coluna vertebral, instabilidade e espondilolistese e, estreitamento do canal e foraminal, podendo levar a compressão de elementos neurais, decorrente de hipertrofia articular e abaulamento discal.⁷ Apesar de o exame padrão ouro para a avaliação das alterações degenerativas da coluna vertebral ser a ressonância magnética,⁸ o exame de radiografia permite a identificação de sinais associados com espondilose, incluindo osteofitose, perda da altura discal, esclerose e cistos subcondrais nos platôs vertebrais, além de escoliose, laterolistese e espondilolistese.⁹

Entretanto, faltam estudos avaliando a interferência das alterações degenerativas da coluna lombar sobre a associação entre a alteração dos parâmetros radiográficos do alinhamento sagital da coluna vertebral e a ocorrência de sintomas, como dor e limitação funcional. O objetivo do presente estudo é apresentar uma escala de graduação da doença degenerativa lombar observada em exames de radiografia total (panorâmica) da coluna vertebral, assim como avaliar sua reprodutibilidade inter e intra-observador.

MATERIAIS E MÉTODOS

Trata-se de um estudo de reprodutibilidade de uma escala proposta para graduação radiográfica de doença degenerativa lombar. Foram consideradas imagens nas incidências de frente e lateral do segmento lombar da coluna vertebral, extraídas de exames de radiografia total da coluna vertebral (panorâmica). Com o advento do exame digitalizado, pode-se ampliar a imagem e avaliar mais precisamente o segmento lombar em um exame obtido da coluna vertebral total.

O estudo foi aprovado pelo Comitê de Ética em Pesquisa do serviço onde foi conduzido (CAAE: 6020515.8.0000.5463) considerando um banco de imagens de radiografias de pacientes que assinaram o termo de consentimento livre esclarecido referente ao armazenamento de suas imagens.

Escala de graduação

Foram considerados a presença ou ausência dos principais sinais radiográficos de doença degenerativa lombar, incluindo osteofitose, perda da altura discal, esclerose e cistos subcondrais nas placas terminais,⁹ assim como o número de segmentos acometidos.

Também foi considerado a ausência ou presença de escoliose ou sinais de instabilidade, como espondilolistese e laterolistese. A escala de graduação foi proposta da seguinte maneira:

1. Grau 0: ausência de sinais de doença degenerativa na coluna lombar. (Figura 1)
2. Grau I: presença de sinais de doença degenerativa em um ou dois segmentos da coluna lombar, sem escoliose ou sinais de instabilidade. (Figura 2)

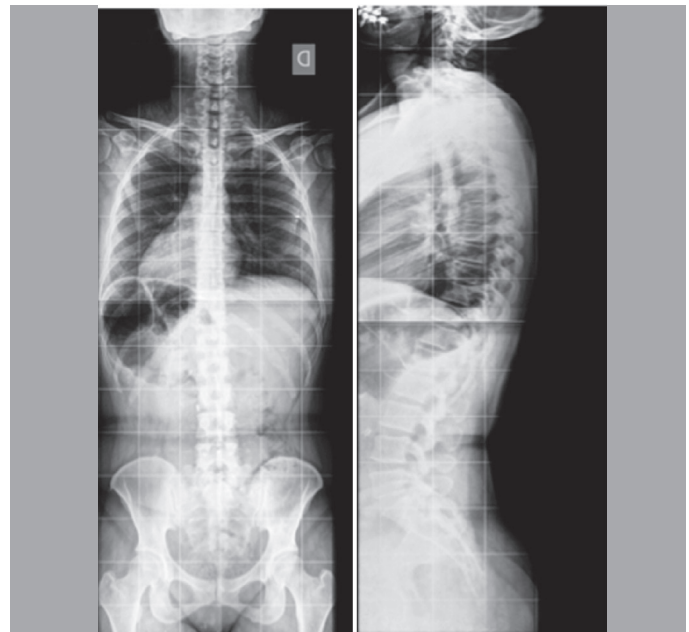


Figura 1. Exemplo de paciente grau 0 da escala.

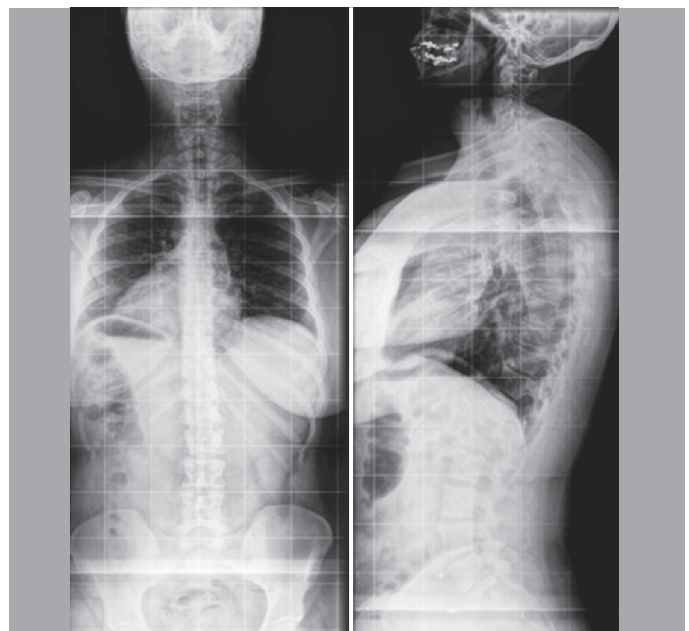


Figura 2. Exemplo de paciente grau I da escala.

3. Grau II: presença de sinais de doença degenerativa em três ou mais segmentos da coluna lombar, sem escoliose ou sinais de instabilidade. (Figura 3)

4. Grau III: presença de sinais de doença degenerativa na coluna lombar associado com escoliose (inclinação coronal medida pela técnica de Cobb maior ou igual a 30°) e/ou sinais de instabilidade, como laterolistese (> 2 mm) e espondilolistese (pelo menos grau 2). (Figura 4)

Avaliação da reprodutibilidade

Foram considerados exames de radiografia total da coluna vertebral (panorâmica), nas incidências de frente e lateral, de 132 pacientes adultos (≥ 18 anos de idade) em atendimento ambulatorial, exames realizados no mesmo serviço de radiologia e seguindo uma técnica padronizada: postura confortável em ortostatismo, com os ombros em elevação de 45° e cotovelos flexionados, repousando as pontas dos dedos sobre as clavículas ou sobre a face.¹⁰ Todos

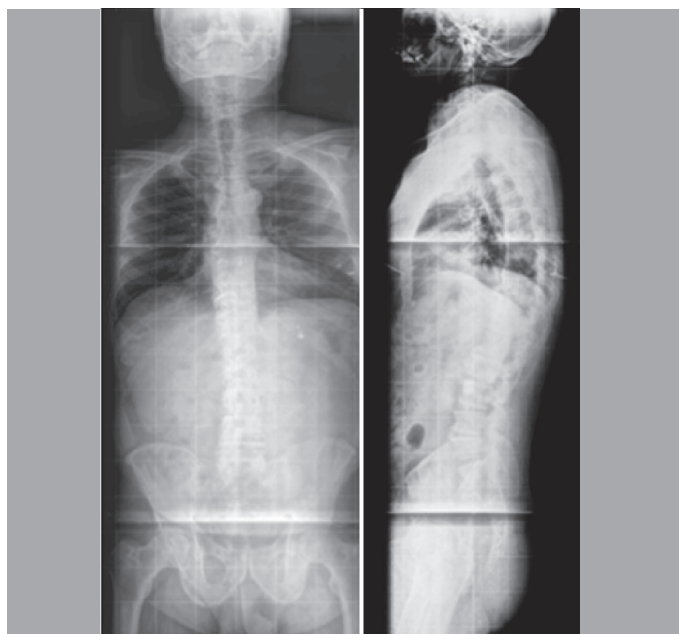


Figura 3. Exemplo de paciente grau II da escala.

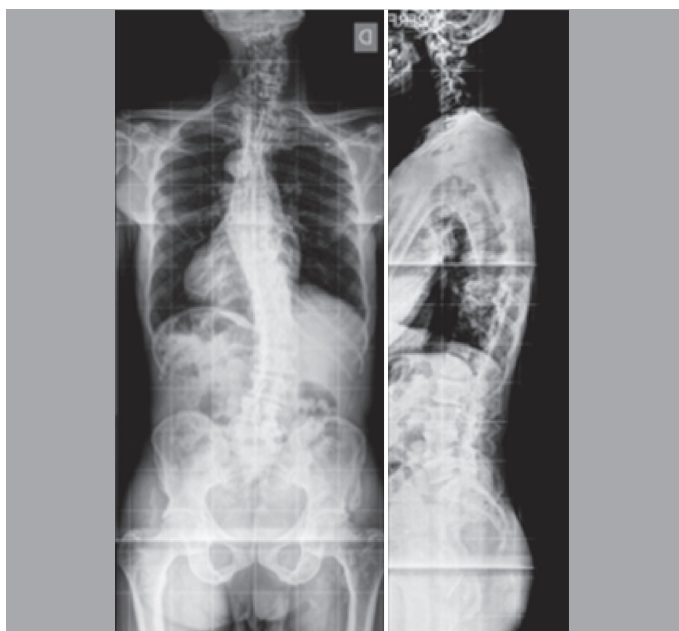


Figura 4. Exemplo de paciente grau III da escala.

os pacientes estavam cientes sobre o uso de seus exames no estudo e assinaram o termo de consentimento livre esclarecido aprovado pelo comitê de ética em pesquisa local. Foram excluídos do estudo os exames obtidos de pacientes com história de cirurgia prévia na coluna vertebral, presença de doenças neurológicas ou neuromusculares, história de trauma ou doença neoplásica na coluna vertebral e aqueles com exame radiográfico inadequado ou de má qualidade técnica, prejudicando a nitidez da avaliação dos segmentos lombares da coluna vertebral.

Os exames foram avaliados em sua versão digital utilizando-se o software "Surgimap Spine" (Nemaris Inc. New York, USA), ferramenta validada para avaliação radiográfica da coluna vertebral.¹¹ Os casos foram graduados pela escala proposta por dois examinadores, ambos ortopedistas especializando em cirurgia da coluna vertebral, de maneira independente, sendo que após um período de dois meses um dos examinadores graduou novamente os casos.

Análise estatística

A análise estatística foi realizada utilizando-se o software IBM SPSS, versão 20.0 (SPSS, Inc., Somers, NY, USA) e os testes foram executados com nível de significância de 5%. A reprodutibilidade foi determinada pelo coeficiente Kappa (κ), sendo que a reprodutibilidade interobservador foi calculada entre as graduações obtidas pelos dois examinadores e a reprodutibilidade intraobservador entre as duas graduações obtidas pelo mesmo examinador. Os coeficientes também foram calculados para cada faixa etária, sendo os pacientes divididos em 18-39 anos, 40-59 anos e ≥ 60 anos, a fim de avaliar possível variação na reprodutibilidade conforme a idade dos pacientes.

RESULTADOS

A Tabela 1 demonstra dados referente à amostra dos pacientes, sendo que dos 132,98 (74,2%) eram mulheres e 34 (25,8%) homens. A média da idade dos pacientes foi de 56,9 anos (desvio padrão $\pm 14,6$). Considerando a reprodutibilidade da graduação de doença degenerativa lombar do total da amostra, o coeficiente Kappa obtido para a análise interobservador foi de 0,855 (Intervalo de confiança: 0,793-0,917) e para a análise intraobservador, de 0,902 (Intervalo de confiança: 0,853-0,952). Tanto a reprodutibilidade inter quanto intraobservador puderam ser consideradas como excelentes ($\kappa > 0,8$).

Na Tabela 2 estão apresentados os pacientes distribuídos de acordo com a faixa etária. Quinze pacientes (11,4%) tinham idade entre 18-39 anos, 56 (42,4%) entre 40 e 60 anos e 61 (46,2%) tinham idade ≥ 60 anos. Avaliando a reprodutibilidade intraobservador e considerando os pacientes nas diferentes faixas etárias (Tabela 3), os coeficientes obtidos foram excelentes em todas as faixas etárias ($\kappa > 0,8$).

Ao analisar a reprodutibilidade interobservador considerando as diferentes faixas etárias (Tabela 4), verificou-se que nos pacientes entre 18-39 anos e ≥ 60 anos, os coeficientes se mantiveram excelentes ($\kappa > 0,8$). Na faixa etária entre 40-59 anos, a reprodutibilidade foi considerada substancial ($\kappa = 0,773$).

Tabela 1. Descrição da amostra segundo idade e sexo dos pacientes.

Gênero	Amostra	Idade média \pm DP
Feminino	98	57,3 \pm 14,1
Masculino	34	55,7 \pm 16,3
Total	132	56,9 \pm 14,6

Tabela 2. Pacientes distribuídos conforme a faixa etária.

Faixa etária	N (%)
18 a 39 anos	15 (11,4)
40 a 59 anos	56 (42,4)
60 anos ou +	61 (46,2)

Tabela 3. Reprodutibilidade intraobservador segundo a faixa etária.

Faixa etária	Observador 1 (2ª graduação)	Observador 1 (1ª graduação)				Total	kappa ponderado	IC (95%)
		0	I	II	III			
		n (%)	n (%)	n (%)	n (%)	n (%)		
18 a 39 anos	0	8 (53,3)	0 (0)	0 (0)	0 (0)	8 (53,3)	0,910	(0,729; 1,092)
	I	1 (6,7)	5 (33,3)	0 (0)	0 (0)	6 (40)		
	II	0 (0)	0 (0)	0 (0)	0 (0)	0 (0)		
	III	0 (0)	0 (0)	0 (0)	1 (6,7)	1 (6,7)		
	Total	9 (60)	5 (33,3)	0 (0)	1 (6,7)	15 (100)		
40 a 59 anos	0	5 (8,9)	2 (3,6)	0 (0)	0 (0)	7 (12,5)	0,853	(0,755; 0,951)
	I	1 (1,8)	23 (41,1)	3 (5,4)	0 (0)	27 (48,2)		
	II	0 (0)	1 (1,8)	11 (19,6)	0 (0)	12 (21,4)		
	III	0 (0)	0 (0)	1 (1,8)	9 (16,1)	10 (17,9)		
	Total	6 (10,7)	26 (46,4)	15 (26,8)	9 (16,1)	56 (100)		
	0	0 (0)	0 (0)	0 (0)	0 (0)	0 (0)		
60 anos ou +	I	0 (0)	6 (9,8)	4 (6,6)	0 (0)	10 (16,4)	0,886	(0,792; 0,979)
	II	0 (0)	0 (0)	25 (41)	0 (0)	25 (41)		
	III	0 (0)	0 (0)	1 (1,6)	25 (41)	26 (42,6)		
	Total	0 (0)	6 (9,8)	30 (49,2)	25 (41)	61 (100)		

Tabela 4. Reprodutibilidade interobservador segundo a faixa etária.

Faixa etária	Observador 2	Observador 1				Total	Kappa ponderado	IC (95%)
		0	I	II	III			
		n (%)	n (%)	n (%)	n (%)	n (%)		
18 a 39 anos	0	8 (53,3)	0 (0)	0 (0)	0 (0)	8 (53,3)	0,910	(0,729; 1,092)
	I	1 (6,7)	5 (33,3)	0 (0)	0 (0)	6 (40)		
	II	0 (0)	0 (0)	0 (0)	0 (0)	0 (0)		
	III	0 (0)	0 (0)	0 (0)	1 (6,7)	1 (6,7)		
	Total	9 (60)	5 (33,3)	0 (0)	1 (6,7)	15 (100)		
40 a 59 anos	0	5 (8,9)	3 (5,4)	0 (0)	0 (0)	8 (14,3)	0,773	(0,649; 0,896)
	I	1 (1,8)	19 (33,9)	2 (3,6)	0 (0)	22 (39,3)		
	II	0 (0)	3 (5,4)	11 (19,6)	0 (0)	14 (25)		
	III	0 (0)	1 (1,8)	2 (3,6)	9 (16,1)	12 (21,4)		
	Total	6 (10,7)	26 (46,4)	15 (26,8)	9 (16,1)	56 (100)		
	0	0 (0)	0 (0)	0 (0)	0 (0)	0 (0)		
60 anos ou +	I	0 (0)	5 (8,2)	3 (4,9)	0 (0)	8 (13,1)	0,835	(0,723; 0,948)
	II	0 (0)	1 (1,6)	24 (39,3)	0 (0)	25 (41)		
	III	0 (0)	0 (0)	3 (4,9)	25 (41)	28 (45,9)		
	Total	0 (0)	6 (9,8)	30 (49,2)	25 (41)	61 (100)		

DISCUSSÃO

Um sistema de classificação para ser útil deve ser simples e reprodutível. O presente estudo apresenta uma escala de graduação radiográfica de doença degenerativa lombar, que obteve elevado grau de reprodutibilidade, tanto intra quanto interobservador, demonstrando que sua aplicação é fácil, consistente e confiável. Considerando a DCVA, a classificação mais utilizada é o sistema SRS-Schwab, que apresentou elevada reprodutibilidade no seu estudo de validação, com coeficiente Kappa sempre superior a 0,8.⁴

A classificação SRS-Schwab foi elaborada levando em consideração o tipo de deformidade no plano coronal e a ocorrência de modificadores baseados em parâmetros radiográficos avaliados no plano sagital da coluna vertebral.⁴ Diversos estudos demonstraram haver correlação entre os parâmetros espinopélvicos utilizados nesses modificadores e indicadores de qualidade de vida e capacidade funcional.¹⁻³

Esses estudos foram todos avaliações transversais verificando apenas a associação entre os parâmetros radiográficos e os

desfechos considerados, no caso, os indicadores de qualidade de vida.¹⁻³ Outros potenciais fatores externos não foram considerados e/ou isolados, como por exemplo a presença de doença degenerativa lombar, sua gravidade e extensão, além de possíveis sinais de instabilidade, como espondilolistese e laterolistese. Como tais sinais de doença degenerativa lombar podem levar a comprometimento da qualidade de vida e da capacidade funcional,^{11,12} não se pode responder se os resultados encontrados nos estudos de correlação dos parâmetros espinopélvicos com indicadores de qualidade de vida foram influenciados pela presença e gravidade da doença degenerativa lombar.

O sistema de classificação de DCVA proposto por Silva e Lenke,¹³ diferentemente do sistema SRS-Schwab que se baseia exclusivamente na deformidade no plano coronal e sagital, aborda sinais radiográficos da doença degenerativa lombar. A determinação da classificação considera doença degenerativa lombar, como osteofitose, mas sobretudo os autores recomendam a identificação

de inclinação coronal com Cobb > 30°, subluxação lateral > 2 mm e espondilolistese grau 2 de Meyerding¹⁴ pois afirmam que tais achados estão associados com maior progressão da deformidade e recomendam associar instrumentação no planejamento cirúrgico desses pacientes.¹³ Na escala de graduação da doença degenerativa lombar aqui proposta, Cobb > 30°, laterolistese > 2 mm e espondilolistese grau 2 de Meyerding foram considerados parâmetros para o grau mais elevado, ou seja, grau III.

A ideia da escala de graduação da doença degenerativa lombar observada em exames de radiografia total (panorâmica) da coluna vertebral é poder agrupar pacientes quanto à presença e extensão de doença degenerativa lombar. Assim, seria possível estudar parâmetros espinopélvicos considerados na DCVA dentro de cada grupo da doença degenerativa lombar, dessa maneira, isolando tal fator da análise. No entanto, para que seja considerado válido, a confiabilidade do sistema de graduação proposto precisa ser elevada, o que foi demonstrada no presente estudo. Além do mais, tal escala foi elaborada contando apenas com avaliação radiográfica, por meio da visualização do segmento lombar da coluna vertebral a partir do exame total da coluna vertebral, sem a necessidade da aquisição de exame complementar. Isso facilitaria futuros estudos retrospectivos considerando pacientes que apenas contém radiografia total da coluna vertebral. Na verdade, pelos critérios utilizados para a graduação da doença degenerativa lombar pelo sistema proposto, mesmo uma radiografia do segmento lombar da coluna vertebral, desde que obtida com o paciente em ortostatismo,

seria suficiente. No entanto, como a empregabilidade desejada do sistema se faz em pacientes com DCVA, para o estudo foram considerados exames de radiografia da coluna total, melhor exame para avaliação desses pacientes.

A principal limitação do presente estudo é que o sistema de graduação da doença degenerativa lombar proposto não considera o exame de ressonância magnética, considerado o padrão ouro para a avaliação e classificação da doença degenerativa lombar.⁸ Sendo assim, pacientes classificados no mesmo grau, segundo o sistema aqui proposto, podem ter graus distintos segundo a classificação de Pfirrmann,⁸ que foi descrita baseada em exames de ressonância magnética. Além disso, não se pode afirmar se a escala aqui proposta tem relevância clínica, ou seja, se os indicadores de dor e qualidade de vida diferem entre os diferentes graus, assunto que planejamos estudar no futuro.

CONCLUSÃO

Apresentamos uma escala de graduação da doença degenerativa lombar observada em exames de radiografia total (panorâmica) da coluna vertebral. Tal sistema apresentou excelente reprodutibilidade tanto inter quanto intraobservador.

Todos os autores declaram não haver nenhum potencial conflito de interesses referente a este artigo.

CONTRIBUIÇÃO DOS AUTORES: Cada autor contribuiu de forma individual e significativamente para o desenvolvimento desse manuscrito. Conceito e desenho do estudo: RRP (ORCID: 0000-0002-0992-6163)*. Aquisição de dados e aprovação do CEP: ITV (ORCID: 0000-0001-5171-9945)*. Avaliação dos pacientes quanto a escala de graduação: ITV e DAS (ORCID: 0000-0001-6061-1549)*. Análise e interpretação dos dados: ITV e RRP. Desenvolvimento do artigo: ITV e RRP. Revisão crítica do artigo: RRP e CFPSH (ORCID: 0000-0002-3387-4797)*. Revisão da versão final para submissão: ITV, DAS, CEASO (ORCID: 0000-0002-7213-8151)*, CFPSH e RRP. *ORCID (Open Researcher and Contributor ID).

REFERÊNCIAS

- Glassman SD, Bridwell K, Dimar JR, Horton W, Berven S, Schwab F. The impact of positive sagittal balance in adult spinal deformity. *Spine (Phila Pa 1976)*. 2005;30(18):2024-9.
- Lafage V, Schwab F, Patel A, Hawkinson N, Farcy JP. Pelvic tilt and truncal inclination: two key radiographic parameters in the setting of adults with spinal deformity. *Spine (Phila Pa 1976)*. 2009;34(17):E599-606.
- Schwab FJ, Blondel B, Bess S, Hostin R, Shaffrey CI, Smith JS, et al. Radiographical spinopelvic parameters and disability in the setting of adult spinal deformity: a prospective multicenter analysis. *Spine (Phila Pa 1976)*. 2013;38(13):E803-12.
- Schwab F, Ungar B, Blondel B, Buchowski J, Coe J, Deinlein D, et al. SRS-Schwab Adult Spinal Deformity Classification: A Validation Study. *Spine (Phila Pa 1976)*. 2012;37(12):1077-82.
- Terran J, Schwab F, Shaffrey CI, Smith JS, Devos P, Ames CP, et al. The SRS-Schwab adult spinal deformity classification: assessment and clinical correlations based on a prospective operative and nonoperative cohort. *Neurosurgery*. 2013;73(4):559-68.
- Natarajan RN, Andersson GBJ. Lumbar disc degeneration is an equally important risk factor as lumbar fusion for causing adjacent segment disc disease. *J Orthop Res*. 2017;35(1):123-30.
- Fu KMG, Rhagavan P, Shaffrey CI, Chernavsky DR, Smith JS. Prevalence, severity and impact of foraminal and canal stenosis among adults with degenerative scoliosis. *Neurosurgery*. 2011;69(6):1181-7.
- Pfirrmann CW, Metzendorf A, Zanetti M, Hodler J, Boos N. Magnetic resonance classification of lumbar intervertebral disc degeneration. *Spine (Phila Pa 1976)*. 2001;26(17):1873-8.
- Andersson GBJ, Biyani A, Erickson ST. Lumbar disc disease. In: Herkowitz HN, Garfin SR, Eismont FJ, Bell GR, Balderston RA, editors. *Rothman-Simeone The Spine 6th Edition*. Philadelphia: Elsevier & Saunders. 2011. p. 846-86.
- Horton WC, Brown CV, Bridwell KH, Glassman SD, Suk SI, Cha CW. Is there an optimal patient stance for obtaining a lateral 36° radiograph? A critical comparison of three techniques. *Spine (Phila Pa 1976)*. 2005;30(4):427-33.
- Andersson GB. Epidemiological features of chronic low-back pain. *Lancet*. 1999;354(9178):581-5.
- Weinstein JN, Lurie JD, Tosteson TD, Zhao W, Blood EA, Tosteson AN, et al. Surgical compared with nonoperative treatment for lumbar degenerative spondylolisthesis. Four-year results in the Spine Patient Outcomes Research Trial (SPORT) randomized and observational cohorts. *J Bone Joint Surg Am*. 2009;91(6):1295-304.
- Silva FE, Lenke GL. Adult degenerative scoliosis: evaluation and management. *Neurosurg Focus*. 2010;28(3):E1.
- Meyerding HW. Spondylolisthesis. *Surg Gynecol Obstet*. 1932;54:371-7.