

EVOLUÇÃO ATÍPICA APÓS DENGUE: FORMAÇÃO DE HEMATOMA EXTRADURAL DO CANAL VERTEBRAL NÍVEL L4-L5

ATYPICAL EVOLUTION AFTER DENGUE: EXTRADURAL HEMATOMA OF VERTEBRAL CANAL LEVEL L4-L5

EVOLUCIÓN ATÍPICA DESPUÉS DEL DENGUE: FORMACIÓN DE HEMATOMA EXTRADURAL DEL CANAL VERTEBRAL NIVEL L4-L5

KAROLINE ALBERTI,¹ GUSTAVO MEURER,² EDUARDO VALIAS SCHMITT,² ODIRLEI ANTONIO MAGNAGNANO³

1. Centro Universitário da Fundação Assis Gurgacz, Curso de Medicina, Cascavel, PR, Brasil.

2. Hospital São Lucas, Departamento de Ortopedia e Traumatologia, Cascavel, PR, Brasil.

3. Hospital São Lucas, Departamento de Gestão Hospitalar, Cascavel, PR, Brasil.

RESUMO

O presente trabalho tem como objetivo relatar um caso de evolução atípica após quadro clássico de dengue, confirmada por sorologia, em que foi observada a formação de um hematoma extradural, com dor lombar baixa e radiculopatia. O artigo é tipo relato de caso, qualitativo e descritivo. Os dados foram coletados no prontuário do hospital onde o doente foi atendido. Como conclusão, a correlação diagnóstica da dengue com essa afecção rara foi possível devido a comparações radiológicas pré- e pós-formação do hematoma extradural. **Nível de evidência V; Opinião de Especialista.**

Descritores: Dengue; Hematoma Epidural Espinhal; Região Lombossacral.

ABSTRACT

The objective of this paper is to report a case of atypical evolution after a classic case of dengue confirmed by serology, in which the formation of an epidural hematoma with low back pain and radiculopathy was observed. The article is a qualitative and descriptive case report. Data were collected from the medical records of the hospital where the patient was treated. In conclusion, the diagnostic correlation of dengue with this rare condition was possible due to radiological comparisons before and after the formation of the extradural hematoma. **Level of evidence V; Expert Opinion.**

Keywords: Dengue; Hematoma, Epidural, Spinal; Lumbosacral Region.

RESUMEN

El presente trabajo tiene como objetivo relatar un caso de evolución atípica después de un cuadro clásico de dengue, confirmado por serología, en el que se observó la formación de un hematoma extradural, con dolor lumbar bajo y radiculopatía. El artículo es tipo relato de caso, cualitativo y descriptivo. Los datos fueron recolectados en el prontuario del hospital en donde el enfermo fue atendido. Como conclusión, la correlación diagnóstica del dengue con esta afección fue posible debido a las comparaciones radiológicas pre y post formación del hematoma extradural. **Nivel de evidencia V; Opinión de Especialista.**

Descriptorios: Dengue; Hematoma Espinal Epidural; Región Lumbosacra.

INTRODUÇÃO

Na atualidade, a dengue tem se tornado um sério problema de saúde pública, não apenas em relação a sua incidência, na qual houve um incremento significativo, mas também pelo crescimento de suas complicações, refletindo em maiores morbidade e mortalidade.¹

Em um estudo de 543 prontuários de pacientes infectados pelo arbovírus tipo 3, em 2007, no Mato Grosso do Sul (BR), as principais alterações hematológicas observadas em, aproximadamente, 65% dos casos foram: leucopenia, linfocitopenia, plaquetopenia e presença de linfócitos atípicos. Observou-se sangramento em pacientes com número de plaquetas considerado baixo risco para hemorragia (superior a 50.000/mm³), o que sugere a relação de outros fatores com o episódio hemorrágico, como: disfunção plaquetária, distúrbios da coagulação, o comprometimento vascular.²

O hematoma extradural espinal (HEE) é uma entidade rara, com incidência estimada em 0,1/100.000 habitantes.³

Os HEE são primordialmente assintomáticos, tornando-se sintomáticos quando geram compressão radicular, apresentam dor de forte intensidade, geralmente súbita, em região vertebral, com irradiação para membros inferiores, cursando também com alterações sensitivas e motoras em seus dermatômos, decorrente da compressão do nervo acometido. O curso clínico tem flutuação de sintomas, o quadro necessita de tratamento específico sintomático.^{3,4}

Quanto à etiologia dos HEE, temos: o trauma, coagulopatias de diversas causas, pós-operatória, terapia antiplaquetária, malformações arteriovenosas, condições reumáticas e distúrbios hemorrágicos. Os hematomas epidurais espinhais espontâneos

(HEEE), ou seja, aqueles sem causa aparente ou fator de risco associado representam apenas, 0,3% a 0,9% das lesões do canal vertebral epidural.^{4,5}

MATERIAIS E MÉTODOS

O presente trabalho foi descrito a partir de dados que estão presentes nos arquivos do Hospital São Lucas FAG, situado na cidade de Cascavel – Paraná. Além disso, a discussão baseou-se em artigos da área e na literatura científica disponível. O projeto de pesquisa foi submetido ao Comitê de Ética em Pesquisa com Seres Humanos do Centro Universitário FAG e aprovado sob o número CAAE 83785417.1.0000.5219. Todos os participantes assinaram um termo de consentimento livre e esclarecido (TCLE) para participação deste artigo.

RELATO DE CASO

Um homem de 61 anos, deu entrada no pronto atendimento referindo que há seis dias entrou em contato com água de represa, e há quatro dias vem apresentando febre aferida em 39°, adinamia, mialgias, dor retro orbital, dores abdominais, urina de odor fétido, inapetência e náuseas.

Ao exame físico, apresentou língua saburrosa, dor à palpação do hipocôndrio direito, edema de membros inferiores e lesões exantemáticas em tornozelos, bilateralmente.

Foi levantada a hipótese de dengue, devido à área de contato endêmica, sintomatologia e exame clínico, sendo que a conduta adotada foi internação, solicitação de exames complementares e sorologias IgG e IgM para o flavivírus.

Exames laboratoriais colhidos no dia do internamento: leucócitos 1.730/mm³, 0% de blastos, hemoglobina 13,5g/dl; hematócrito 41,5%; plaquetas 38.500 mm³; aspartato aminotransferase (TGO) 64,1U/L; alanina aminotransferase (TGP) 53,0 U/L; proteína C reativa 18,912mg/dL; atividade de protrombina 80,6%; RNI (relação normalizada internacional) 1,15.

As sorologias positivas (IgM e IgG) confirmaram o diagnóstico de dengue. O paciente permaneceu no serviço por quatro dias, sob tratamento-protocolo para dengue, apresentou melhora sintomatológica e laboratorial, e recebeu alta para seguimento ambulatorial.

Dez dias após o início dos sintomas e seis dias após o último atendimento, o paciente retorna ao hospital referindo dor lombar, de irradiação para membros inferiores bilateralmente, sem um dermatomo específico.

Ao exame físico, apresentava dor à palpação do processo espinhoso da coluna, nos níveis das vértebras lombares 2, 3 e 4, palidez cutânea de membros inferiores, déficit sensitivo por toda extensão dos membros inferiores e teste de Laségue positivo à 40 graus, bilateralmente, sem déficit motor associado.

O paciente foi internado para realização de analgesia e investigação da queixa lombar através de ressonância nuclear magnética (RNM) de coluna lombo sacra.

A RNM de coluna lombo sacra, como mostram as Figuras 1 e 2, trouxe os seguintes achados:

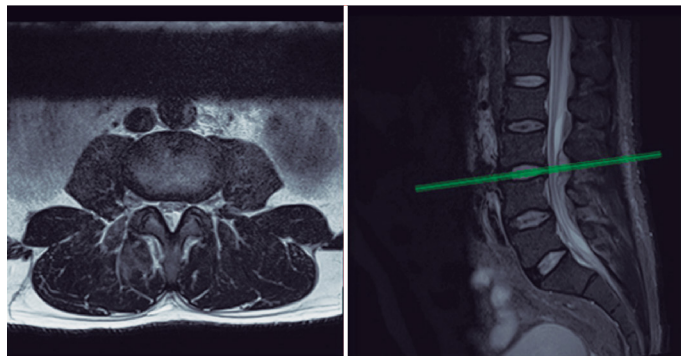


Figura 1. Ressonância nuclear magnética de coluna lombar.

- Tecido alongado extradural posterior no interior do canal vertebral nos níveis de L3 a L5, de aspecto fusiforme alongado, medindo cerca de 1,4 x 6,8 cm, que apresenta sinal intermediário em T2 e realce periférico pelo meio de contraste.

- Lesão que ocupa cerca de 40% do diâmetro do canal vertebral e desloca o saco dural e raízes descendentes anteriormente, sendo que no nível L4-L5 parece ocupar mais o lado direito do canal vertebral.

Na história patológica pregressa, em atendimento anterior no mesmo serviço, possuía uma tomografia de abdome realizada para investigação de outra queixa, quatro meses prévios ao quadro atual, na qual não apresentava sinais de formação de hematoma. (Figura 3) Assim, as ressonâncias das Figuras 1 e 2, que demonstraram compressão do canal vertebral, permitem estabelecer hipótese de manifestação atípica decorrente da doença atual do paciente, com formação do hematoma extradural em coluna lombar.

A terapêutica adotada foi a conservadora, com a manutenção de terapia medicamentosa sintomática e tratamento específico para quadro de dengue. Em 72 horas, o paciente apresentou melhora significativa da dor lombar e de sua irradiação, já deambulando sem manifestações clínicas e sem auxílio. Os parâmetros laboratoriais após 15 dias apresentaram melhora significativas: leucócitos 9.340 mm³, 0% de blastos, hemoglobina 12,1g/dl; hematócrito 33,5%; plaquetas 230.600 mm³; TGO 23,2U/L; TGP 20,9 U/L; proteína C reativa 1,12mg/dL; atividade de protrombina 100%; RNI 1,00.

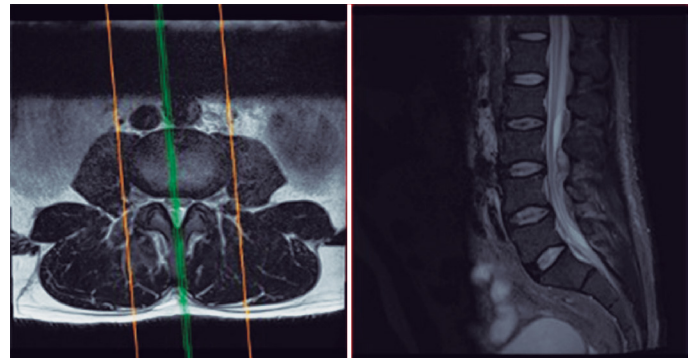


Figura 2. Ressonância nuclear magnética de coluna lombar.

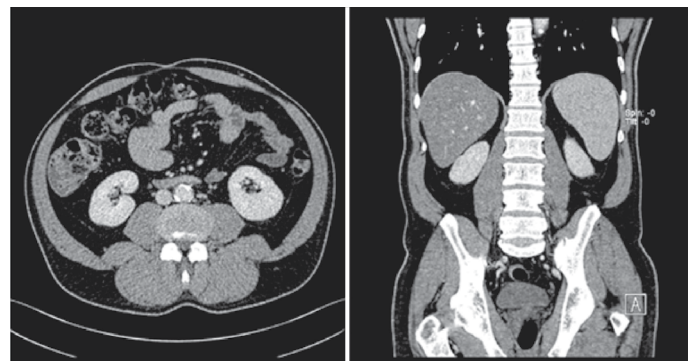


Figura 3. Tomografia computadorizada de abdômen.

DISCUSSÃO

A ressonância nuclear magnética (RNM) é o método de primeira escolha para as afecções medulares. A escolha do tratamento, conservador ou cirúrgico, é realizada de acordo com quadro de dor e alteração o exame físico neurológico. A dimensão do hematoma não pode ser usada como um guia para o tratamento.^{3,4,6}

Em um estudo comparativo entre pacientes com hematoma epidural espinal espontâneo, tratados de maneira conservadora e cirúrgica, constatou-se que nos pacientes submetidos a tratamento não-cirúrgico, o comprimento médio do hematoma foi significativamente maior e os sinais e sintomas neurológicos foram

menos graves quando comparado aos casos que necessitavam cirurgia.⁶ Quanto a localização do hematoma, histórico médico, sexo ou idade do paciente não foi firmada qualquer correlação com a escolha da terapêutica conservadora.⁶ Isso é favorável à ideia de que a propagação do hematoma ao longo do espaço peridural espinhal desempenha um papel na descompressão das estruturas neurais intradurais, e subsequente alívio espontâneo do déficit neurológico.⁶

O prognóstico varia de evoluções benignas com resolução espontânea, quadros de dor intensa não responsiva a analgésicos até lesões medulares irreversíveis, a fim de prevenção destes, são indispensáveis o diagnóstico precoce e a terapêutica adequada.³

CONCLUSÃO

Apesar de infrequente, a manifestação do hematoma extradural de coluna lombar em pacientes portadores de dengue, na presença de sintomas condizentes com o quadro, esta suspeita deve ser levantada, para que ocorra um diagnóstico precoce, avaliação de terapêutica adequada, em busca do melhor prognóstico para o paciente.

Todos os autores declaram não haver nenhum potencial conflito de interesses referente a este artigo.

CONTRIBUIÇÕES DOS AUTORES: Cada autor contribuiu individual e significativamente para o desenvolvimento deste artigo. KA: redação do texto e revisão de prontuários, responsável pela publicação científica; OM: revisão do texto e orientação metodológica; GM: redação, fornecimento do caso clínico, integrante da equipe responsável pelo caso relatado; EV: redação, integrante da equipe responsável pelo caso relatado.

REFERÊNCIAS

1. Dias LBDA, Almeida SCL, Haes TM, Mota LM, Roriz-Filho JS. Dengue: Transmissão, aspectos clínicos, diagnóstico e tratamento. 2010;43(2):143–52.
2. Oliveira ÉCL, Pontes ERJC, Cunha RV, Frões ÍB, Nascimento D. Alterações hematológicas em pacientes com dengue. Rev Soc Bras Med Trop. 2009;42(6):682–5.
3. Ferreira ACVV, Bandeira M, Vieira-Karuta SC, Zeigelboim BS, Jurkiewicz AL, Liberalesso PBN. Hematoma epidural espinal em paciente com lúpus eritematoso sistêmico TT - Spinal epidural hematoma in a patient with systemic lupus erythematosus. Pediatr Mod. 2010;46(6):238–40.
4. Chemale IM, Vanzin JR, Pereira Filho A. Hematoma epidural espontâneo: Relato de dois casos. Arq Neuropsiquiatr. 1998;56(3A):453–6.
5. Pasqualini W, Tebet MA, De Carvalho MOP. Hematoma epidural lombar pós-cirúrgico em paciente com leucemia. Relato de caso. Coluna/ Columna. 2012;11(3):247–9.
6. Groen RJM, Goffin J. Non-operative treatment of spontaneous spinal epidural hematomas: A review of the literature and a comparison with operative cases. Acta Neurochir (Wien). 2004;146(2):103–10.