

# ANÁLISE DA CONFIABILIDADE DA CLASSIFICAÇÃO DE LEE PARA HÉRNIAS DE DISCOS LOMBARES

ANALYSIS OF THE RELIABILITY OF THE LEE CLASSIFICATION FOR LUMBAR DISC HERNIATIONS

ANÁLISIS DE LA CONFIABILIDAD DE LA CLASIFICACIÓN DE LEE PARA HERNIAS DE DISCOS LUMBARES

LUAN CELSO GONÇALVES,<sup>1</sup> ALBERTO OFENHEIM GOTFRYD,<sup>1</sup> MARIA FERNANDA SILBER CAFFARO,<sup>1</sup> NELSON ASTUR,<sup>1</sup> RODRIGO GOES MEDÉA DE MENDONÇA,<sup>1</sup> MARIANA KEI TOMA,<sup>1</sup> ROBERT MEVES<sup>1</sup>

1. Irmandade da Santa Casa de Misericórdia de São Paulo, São Paulo, SP, Brasil.

## RESUMO

**Objetivo:** Avaliar a confiabilidade intra e interobservador da classificação de Lee et al., para hérnias migradas de disco lombar. **Métodos:** Ahn Y et al., em 2018, demonstraram a acurácia dessa classificação para radiologistas. Entretanto, as imagens de ressonância magnética são muitas vezes interpretadas por ortopedistas. Sendo assim, foi realizado um estudo transversal por meio da avaliação de exames de ressonância magnética de 82 casos diagnosticados com hérnia de disco lombar. As imagens foram avaliadas por quatro médicos, sendo três ortopedistas especialistas em cirurgia da coluna e um radiologista. Foi realizada a análise de confiabilidade intra e interobservador com o uso de porcentagem de concordância e do método Kappa. **Resultados:** A relação das classificações utilizadas pelos quatro avaliadores tiveram, em sua maior proporção, as classificações tipo “zona 3” e “zona 4” em ambos os momentos de avaliação. Os níveis anatômicos mais acometidos foram L5-S1 (48,8%) e L4-L5 (41,4%). A concordância intra e interobservador, que comparou os dois momentos de avaliação dos exames complementares dos participantes envolvidos, obteve classificações de moderada a muito boa. **Conclusões:** A classificação de Lee apresentou confiabilidade intra e interobservador moderada a muito boa para a avaliação de hérnia migrada de disco lombar. **Nível de evidência II; Estudo Retrospectivo.**

**Descritores:** Região Lombossacral; Deslocamento do Disco Intervertebral; Espectroscopia de Ressonância Magnética; Vértebras Lombares.

## ABSTRACT

**Objective:** To evaluate the intra- and interobserver reliability of the Lee et al., classification for migrated lumbar disc herniations. **Methods:** In 2018, Ahn Y et al., demonstrated the accuracy of this classification for radiologists. However, magnetic resonance images are often interpreted by orthopedists. Thus, a cross-sectional study was conducted by evaluating the magnetic resonance images of 82 patients diagnosed with lumbar disc herniation. The images were evaluated by 4 physicians, 3 of whom were spinal orthopedic specialists and 1 of whom was a radiologist. The intra- and interobserver analysis was conducted using the percentage of concordance and the Kappa method. **Results:** The report of the classifications used by the four observers had a higher proportion of “zone 3” and “zone 4” type classifications in both evaluation moments. The most affected anatomical levels were L5-S1 (48.2%) and L4-L5 (41.4%). The intra- and interobserver concordance, when comparing both moments evaluation of the complementary examinations of the participants involved, was classified as moderate and very good. **Conclusions:** Lee’s classification presented moderate to very good intra- and interobserver reliability for the evaluation of migrated lumbar disc herniation. **Level of evidence II; Retrospective Study.**

**Keywords:** Lumbosacral Region; Intervertebral Disc Displacement; Magnetic Resonance Spectroscopy; Lumbar Vertebrae.

## RESUMEN

**Objetivo:** Evaluar la confiabilidad intra e interobservador de la clasificación de Lee et al., para hernias migradas de disco lombar. **Métodos:** Ahn Y et al., en 2018, demostraron la exactitud de esa clasificación para los radiólogos. Entretanto, las imágenes de resonancia magnética son a menudo interpretadas por ortopedistas. Siendo así, fue realizado un estudio transversal a través de la evaluación de exámenes de resonancia magnética de 82 casos diagnosticados con hernia de disco lombar. Las imágenes fueron evaluadas por cuatro médicos, siendo tres ortopedistas especialistas en cirugía de la columna y un radiólogo. Se realizó el análisis de confiabilidad intra e interobservador con el uso de porcentaje de concordancia y Método Kappa. **Resultados:** La relación de las clasificaciones utilizadas por los cuatro evaluadores tuvieron, en su mayor proporción, las clasificaciones tipo “zona 3” y “zona 4” en ambos momentos de evaluación. Los niveles anatómicos más acometidos fueron L5-S1 (48,8%) y L4-L5 (41,4%). La concordancia intra e interobservador, que comparó los dos momentos de evaluación de los exámenes complementarios de los participantes involucrados, obtuvo clasificaciones de moderada a muy buena. **Conclusiones:** La clasificación de Lee presentó confiabilidad intra e interobservador moderada a muy buena para la evaluación de hernia migrada discal lombar. **Nivel de evidencia II; Estudio Retrospectivo.**

**Descriptores:** Región Lumbosacra; Desplazamiento del Disco Intervertebral; Espectroscopia de Ressonancia Magnética; Vértebras Lombares.



## INTRODUÇÃO

Hérnias de disco são deslocamentos do material de disco intervertebral para além das margens fisiológicas do espaço intervertebral e são caracterizadas no plano axial como protrusas ou extrusas. Os tipos de hérnia são definidos com base no tamanho da distância da altura da hérnia em relação a base. Se uma porção do disco extruso se afasta do ânulo fibroso externo, é chamada de migração de disco.<sup>1,2</sup> Sequestro de disco ou fragmento livre é termo usado nos casos em que o fragmento herniado perde continuidade com o restante do disco.<sup>3</sup>

Discectomia endoscópica percutânea lombar (DEPL) é um procedimento cirúrgico para retirada do fragmento herniado do disco realizado por auxílio de vídeo pouco invasivo e que tem ganhado popularidade. Apesar de apresentar vantagens em relação à técnica tradicional de discectomia, tais como: pouca morbidade cirúrgica, menores índices de dor no pós-operatório e tempo de internação hospitalar,<sup>4</sup> o procedimento possui uma curva de aprendizado relativamente longa.<sup>5</sup> Além disso, depende da avaliação exata da localização do fragmento de disco herniado para que o posicionamento do endoscópico no momento cirúrgico seja preciso. Nesse contexto, a classificação proposta por Lee et al., em 2007, tem sido usada para determinar o grau de migração do fragmento discal herniado e auxilia a determinar a possibilidade de ressecção endoscópica da hérnia.

Ahn Y et al., em 2018, demonstrou a acurácia dessa classificação para radiologistas, entretanto as imagens de ressonância magnética são interpretadas muitas vezes por ortopedistas. Assim, o objetivo do presente estudo foi avaliar a confiabilidade intra e inter-observadores na classificação de Lee et al.,<sup>1</sup> utilizada para avaliação do grau de migração de hérnia discal lombar.

## MÉTODOS

Foi realizado um estudo retrospectivo transversal através da avaliação de exames de imagens, feito em ressonância magnética de arquivos do sistema PACS (Sistema de Comunicação e Arquivamento de Imagens) da referida instituição de ensino e pesquisa de 82 casos diagnosticados com hérnia de disco lombar. O comitê de ética da devida instituição de ensino autorizou a ausência do Termo de Consentimento Livre e Esclarecido, visto que os pacientes não sofreram intervenção e nenhum dado pessoal seria divulgado durante a avaliação das imagens de ressonância magnética. Utilizou-se ressonância magnética com 1,5 Tesla (Signa, GE, Milwaukee), sendo que apenas cortes sagitais ponderados em T2 foram utilizados para análises.

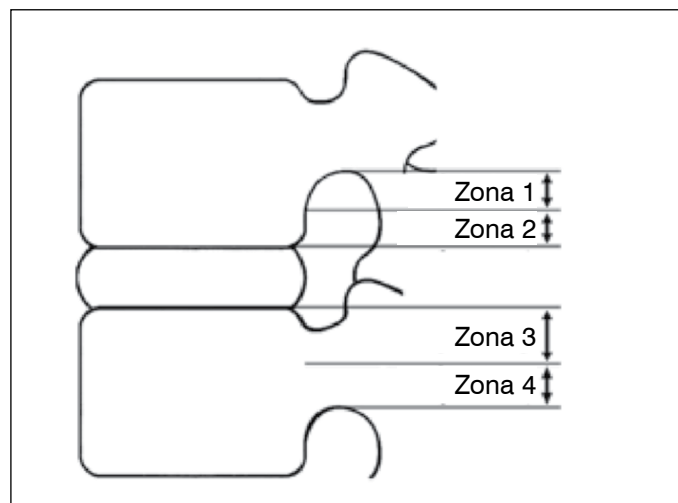
As hérnias de disco migradas foram classificadas de acordo com a classificação proposta por Lee et al. (Tabela 1) (Figura 1) As imagens foram avaliadas por quatro médicos, sendo três ortopedistas especialistas em cirurgia da coluna e um radiologista. (Figura 2)

A classificação foi disponibilizada para consulta dos avaliadores durante todo o processo. Os quatro avaliadores repetiram a avaliação usando as mesmas imagens três meses após a primeira análise. Foram respeitadas com sigilo todas as imagens e informações quanto à identidade dos pacientes participantes.

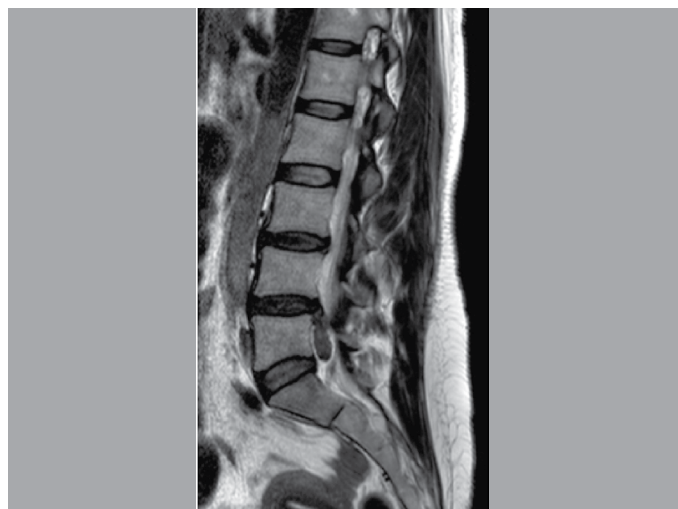Foram considerados como critérios de inclusão para este estudo homens e mulheres de todas as idades com diagnóstico de hérnia discal lombar admitidos em um hospital terciário, entre o período de 2016 a 2018. O diagnóstico ocorreu por meio de exames de ressonância magnética realizados na respectiva instituição.

**Tabela 1.** Classificação radiológica de Lee para hérnias discais migradas.

Zonas	Direção	Distância
Zona 1	Distante Superior	Da margem inferior do pedículo superior a 3 mm da margem inferior do pedículo superior.
Zona 2	Perto Superior	A partir de 3 mm abaixo da margem inferior do pedículo superior até a margem inferior do corpo vertebral superior.
Zona 3	Perto Inferior	Da margem superior do corpo vertebral inferior ao centro do pedículo inferior.
Zona 4	Distante Inferior	Do centro para a margem inferior do pedículo inferior.



**Figura 1.** Regiões dos deslocamentos das hérnias lombares classificadas em quatro zonas.



**Figura 2.** Exemplo de ressonância magnética corte sagital ponderada em T2 com hérnia lombar migrada, Zona 4.

Excluí-se pacientes com cirurgia prévia da coluna lombar ou que tivessem outra doença no segmento em análise.

Foi realizada para análise dos dados a confiabilidade intra e inter-observador das avaliações de ressonância magnética utilizando o percentagem de concordância e estatísticas Kappa. De acordo com Landis e Koch, onde Kappa: 0 a 0,2 indica fraca concordância; 0,21 a 0,4 indica razoável concordância; 0,41 a 0,60 indica moderada concordância; 0,61 a 0,8 indica forte concordância; 0,81 a 1 indica quase perfeita concordância.<sup>6</sup> As análises dos dados foram realizadas utilizando do software estatístico *SPSS Statistics 21*.

O cálculo amostral foi realizado através do software estatístico R (Project for Statistical Computing) como o intervalo de confiança para avaliações envolvendo inter-avaliador com quatro avaliadores. Os valores envolvendo os limites inferior e superior foram de 0,6 e 0,8, respectivamente, totalizando o cálculo amostral de 82 casos.

O presente estudo conta com a aprovação no Comitê de Ética em Pesquisa na instituição em que foi desenvolvido sob parecer 2.283.507.

## RESULTADOS

Dentre os 82 participantes, 44 (54%) eram homens e 38 (46%) mulheres, com a média idade de 45 anos. O nível lombar com maior frequência de hérnia de disco foi L5-S1 (48,8%), seguido de L4-L5 (41,4%). Em relação ao tratamento utilizado, 63 participantes foram submetidos a tratamento cirúrgico e 19 tratamento conservador. (Tabela 2)

A relação das classificações utilizadas por todos os quatro avaliadores pode ser visibilizada na Tabela 3. O local mais comum da migração do fragmento herniado do disco de acordo com a classificação foram as zonas 3 e 4 em ambos os momentos de avaliação. (Figura 3)

A concordância intra-observador, comparando os dois momentos de avaliação dos exames complementares dos participantes envolvidos, obteve, por meio do índice Kappa, o nível de concordância como “moderado” para o 1º observador (k: 0,45 ; p<0,05), o nível “bom” para o 2º observador (k: 0,61 ; p<0,05) e o nível “muito bom” ao 3º (k: 1,00 ; p<0,05) e 4º observadores (k: 0,98 ; p<0,05). (Tabela 4)

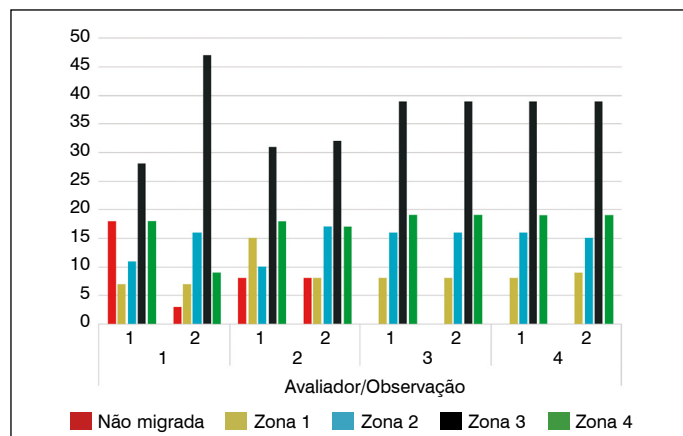
Ao avaliarmos a relação inter-observador encontrada no 1º momento, vemos melhores níveis de concordância ao comparar 3º e 4º observadores (k: 1,00 ; p<0,05), seguido da comparação entre o 2º e 3º observadores (k: 0,53 ; p<0,05) e 2º e 4º observadores (k: 0,53 ; p<0,05). (Tabela 5) Já na mesma avaliação, porém relacionada ao 2º momento, os níveis de concordância entre 3º e 4º observadores mantiveram os resultados mais positivos (k: 1,00 ; p<0,05), seguido da concordância de 1º e 4º observadores (k: 0,61 ; p<0,05). (Tabela 6)

**Tabela 2.** Dados clínicos e demográficos dos pacientes com hérnia de disco lombar.

Variáveis		No.
<b>Indivíduos</b>		<b>82</b>
Sexo	Masculino	38 (46,0%)
	Feminino	44 (54,0%)
Idade		45,0 ± 10,2
Nível da Hérnia Lombar	L1-L2	0
	L2-L3	1 (1,2%)
	L3-L4	7 (8,6%)
	L4-L5	34 (41,4%)
	L5-S1	40 (48,8%)
Tratamento	Cirúrgico	63 (76,8%)
	Conservador	19 (23,2%)

**Tabela 3.** Distribuição da Hérnia de disco lombar por avaliador.

Avaliador	Momento	Não migrada	Zona 1	Zona 2	Zona 3	Zona 4	Total
1	1	18	7	11	28	18	82
	2	3	7	16	47	9	82
2	1	8	15	10	31	18	82
	2	8	8	17	32	17	82
3	1	0	8	16	39	19	82
	2	0	8	16	39	19	82
4	1	0	8	16	39	19	82
	2	0	9	15	39	19	82
Total		37	70	117	294	138	656
%		5,6	10,7	18,0	44,8	21,0	



**Figura 3.** Frequência das classificações dos dois momentos para cada avaliador.

**Tabela 4.** Concordância intra-observador na avaliação 1 Vs. avaliação 2.

Observadores	k (Significância)	Nível de Concordância
1	0,45 (0,01)	Moderado
2	0,61 (0,01)	Bom
3	1,00 (0,01)	Muito Bom
4	0,98 (0,01)	Muito Bom

Nível de Significância: k > 0,80 (Muito Bom), 0,80 ≥ k > 0,60 (Bom), 0,60 ≥ k > 0,40 (Moderado), 0,40 ≥ k > 0,20 (Razoável), k ≤ 0,20 (Ruim).

**Tabela 5.** Concordância inter-observadores avaliação 1.

Observadores	k (Significância)	Nível de Concordância
1 Vs. 2	0,49 (0,01)	Moderado
1 Vs. 3	0,48 (0,01)	Moderado
1 Vs. 4	0,48 (0,01)	Moderado
2 Vs. 3	0,53 (0,01)	Moderado
2 Vs. 4	0,53 (0,01)	Moderado
3 Vs. 4	1,00 (0,01)	Muito Bom

Nível de Significância: k > 0,80 (Muito Bom), 0,80 ≥ k > 0,60 (Bom), 0,60 ≥ k > 0,40 (Moderado), 0,40 ≥ k > 0,20 (Razoável), k ≤ 0,20 (Ruim).

**Tabela 6.** Concordância inter-observadores avaliação 2.

Observadores	k (Significância)	Nível de Concordância
1 Vs. 2	0,51 (0,01)	Moderado
1 Vs. 3	0,59 (0,01)	Moderado
1 Vs. 4	0,61 (0,01)	Bom
2 Vs. 3	0,57 (0,01)	Moderado
2 Vs. 4	0,59 (0,01)	Moderado
3 Vs. 4	0,98 (0,01)	Muito Bom

Nível de Significância: k > 0,80 (Muito Bom), 0,80 ≥ k > 0,60 (Bom), 0,60 ≥ k > 0,40 (Moderado), 0,40 ≥ k > 0,20 (Razoável), k ≤ 0,20 (Ruim).

## DISCUSSÃO

Este estudo utilizou uma classificação proposta por pesquisadores da Coréia do Sul há mais de uma década e testou sua confiabilidade e reprodutibilidade em pacientes brasileiros.

Um estudo semelhante a este desenvolvido, modificou e avaliou a confiabilidade e a funcionalidade da classificação descrita para hérnia discal lombar migrada, este estudo utilizou dois radiologistas para classificarem as migrações e demonstrou que a mesma é confiável e reprodutível e pode ser útil para avaliar manifestações clínicas e desfechos do tratamento.<sup>7</sup>

O presente trabalho utilizou uma avaliação mais heterogênea, utilizando três ortopedistas e um radiologista, e obteve semelhante resultado quanto a concordância (de moderada à muito boa), demonstrando a igual capacidade de ambos profissionais de interpretar e utilizar tal classificação e assim a classificação avaliada se mostra útil e reprodutível, qualidades essenciais de uma boa classificação.

Em relação à localização anatômica, houve predomínio da migração discal nos níveis mais inferiores lombares (L5/S1 e L4/L5). De acordo com a literatura, em pessoas com idade entre 25 e 55 anos, cerca de 95% das hérnias ocorrem na coluna lombar inferior (níveis L4/5 e L5/S1), as hérnias discais acima deste nível são mais comuns em pessoas com mais de 55 anos.<sup>7</sup> Em outros dois estudos de cirurgia para ciática pelo menos 95% dos discos herniados estavam nos níveis L4/L5 E L5/S1.<sup>8,9</sup>

Maior incidência de hérnias lombares mais inferiores, classificadas como zona 3 e 4 demonstradas nesse estudo podem ter sido relacionadas com a média de idade abaixo de 50 anos, sendo que estudos relacionam a migração superior a pacientes idosos. Existem algumas teorias para tal padrão de migração nos idosos, como o espaço extradural L2/L3 tornar-se amplamente patente e o tecido adiposo diminuir com o aumento da idade e a vida mais sedentária dos idosos, além do efeito compressivo aumentado das estruturas que circundam a região lombar inferior nas posições sentada ou deitada. Já nos jovens ocorre um efeito atenuado da gravidade sobre o material herniado, levando a migrações inferiores.<sup>10</sup>

Foram encontradas algumas limitações da classificação,

durante esse estudo de concordância, houve dificuldade para hérnias migradas inferiormente no nível L5-S1 pela característica anatômica do pedículo de S1, que não segue o proposto da classificação. Pela frequência considerável de hérnias em L5-S1, essa dificuldade se tornou relevante.

Outra limitação seria classificar níveis que apresentam migração proximal e distal coexistentes, ficando estes a critério do avaliador a escolha de qual avaliar, causando assim um viés negativo de concordância na classificação.

## CONCLUSÃO

A classificação de hérnia discal proposta por Lee et al demonstrou confiabilidade adequada intra e inter-observador para avaliação de hérnia discal migrada lombar.

Todos os autores declaram não haver nenhum potencial conflito de interesses referente a este artigo.

**CONTRIBUIÇÃO DOS AUTORES:** Cada autor contribuiu individual e significativamente para o desenvolvimento do manuscrito. RM, MFSC, AOG, NA, RGMM, MKT e LCG, participaram na discussão dos resultados e contribuíram na revisão e na aprovação da versão final do trabalho. LCG, AOG, NA e MKT, participaram ativamente da coleta de dados deste estudo.

## REFERÊNCIAS

- Lee S, Kim SK, Lee SH, Kim WJ, Choi WC, Choi G, et al. Percutaneous endoscopic lumbar discectomy for migrated disc herniation: classification of disc migration and surgical approaches. *Eur Spine J.* 2007;16(3):431-7.
- Buckwalter JA. Aging and degeneration of the human intervertebral disc. *Spine (Phila Pa 1976).* 1995;20(11):1307-14.
- Pfirrmann CW, Resnick D. Schmorl nodes of the thoracic and lumbar spine: radiographic-pathologic study of prevalence, characterization, and correlation with degenerative changes of 1,650 spinal levels in 100 cadavers. *Radiology.* 2001;219(2):368-74.
- Choi KC, Lee DC, Shim HK, Shin SH, Park CK. A strategy of percutaneous endoscopic lumbar discectomy for migrated disc herniation. *World Neurosurg.* 2017;99:259-66.
- Hsu HT, Chang SJ, Yang SS, Chai CL. Learning curve of full-endoscopic lumbar discectomy. *Eur Spine J.* 2013;22(4):727-33.
- Landis JR, Koch GG. The measurement of observer agreement for categorical data. *Biometrics.* 1977;33(1):159-74.
- Ahn Y, Jeong TS, Lim T, Jeon J. Grading system for migrated lumbar disc herniation on sagittal magnetic resonance imaging: an agreement study. *Neuroradiology.* 2018;60(1):101-7.
- Peul WC, Van Houwelingen HC, van den Hout WB, Brand R, Eekhof JA, Tans JT, et al. Surgery versus prolonged conservative treatment for sciatica. *N Engl J Med.* 2007;356(22):2245-56.
- Weinstein JN, Tosteson TD, Lurie JD, Tosteson AN, Hanscom B, Skinner JS, et al. Surgical vs nonoperative treatment for lumbar disk herniation: the Spine Patient Outcomes Research Trial (SPORT): a randomized trial. *JAMA.* 2006;296(20):2441-50.
- Daghighi MH, Pouriesia M, Maleki M, Fouladi DF, Pezeshki MZ, Khameneh RM, et al. Migration patterns of herniated disc fragments: a study on 1,020 patients with extruded lumbar disc herniation. *Spine J.* 2014;14(9):1970-7.